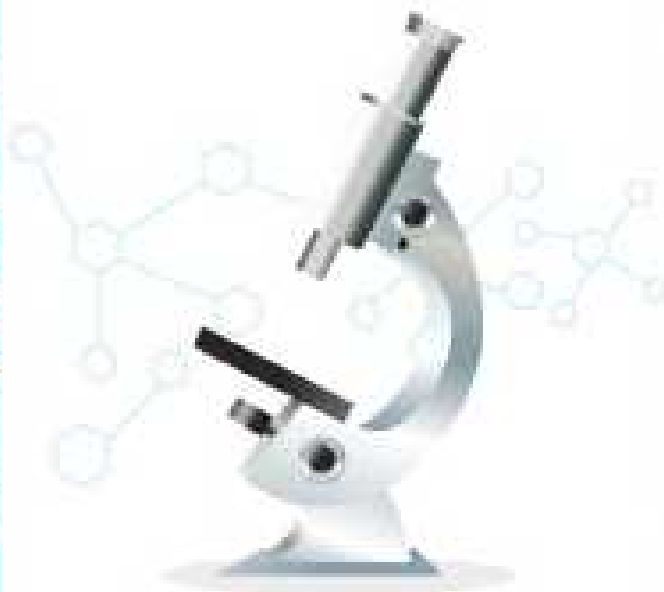

BAAP

PROTOCOLO PARA COLETAS DE AMOSTRAS BIOLÓGICAS DE ALBATROZES E PETRÉIS

Preparado por:
Alice Pereira, Projeto Albatroz
Patrícia Pereira Serafni, CEMAVE/ICMBio





“Este documento foi preparado por Alice Pereira e Patrícia Pereira Serafini a partir da compilação de protocolos de amostras biológicas de albatrozes e pétreis listados no item 4. Bibliografia Consultada”.

Coordenação:



Apoio:



Patrocínio:



Dimas Gianuca



O que é o BAAP?

O **Banco Nacional de Amostras Biológicas de Albatrozes e Petréis – BAAP** é resultado de ações propostas no âmbito do Plano de Ação Nacional para a Conservação de Albatrozes e Petréis (PLANACAP) e está alinhado também às diretrizes do Acordo Internacional para a Conservação de Albatrozes e Petréis (ACAP).

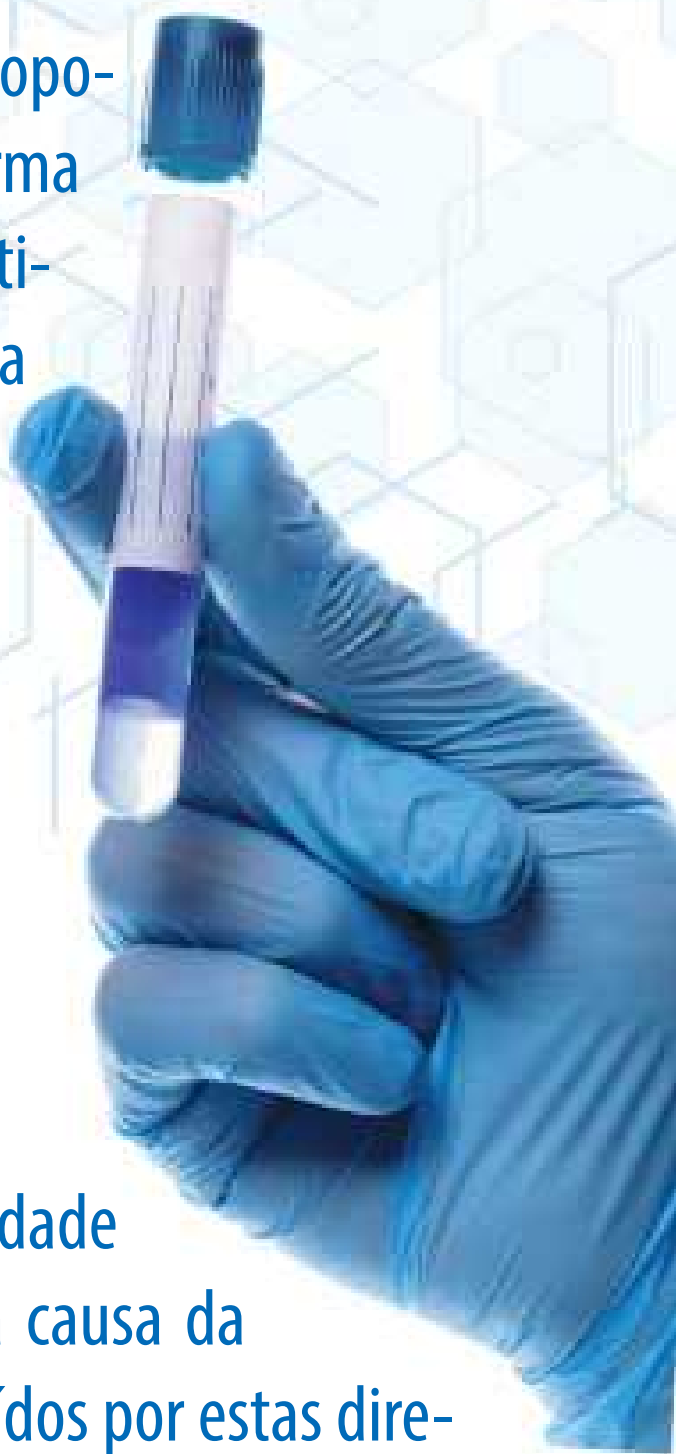O **BAAP** trabalha integrando instituições, grupos de pesquisa, iniciativas que embarcam observadores científicos a bordo, centros de reabilitação de animais marinhos, instituições responsáveis pelo monitoramento de praias e outros que possam, acessem ou tenham a intenção de acessar material biológico de albatrozes e petréis, em prol da conservação das espécies de albatrozes e petréis que ocorrem no Brasil.

Motivos para a realização deste protocolo

Para incrementar a qualidade e relevância do **BAAP** no apoio a estudos em genética, saúde, ecologia, ecotoxicologia, impactos da poluição e da ingestão de plástico, entre outros assuntos considerados prioritários para atingir as estratégias estabelecidas pelo PLANACAP/ACAP, é necessário que ocorra uma padronização mínima na coleta e preparação das amostras para seu tombamento nesta coleção pública.

Assim, surgiu a necessidade deste protocolo simplificado, que reúne guias de boas práticas oficiais do ACAP e outros a fim de facilitar o trabalho de coleta e separação do material biológico para os profissionais em campo.

Observem que este protocolo é propositalmente simplificado de forma a padronizar de forma pragmática a obtenção de amostras para tombamento no BAAP e de modo algum pretende substituir o exame post-mortem adequado das aves marinhas para determinação a causa da morte. Necropsias completas são o padrão recomendado quando equipe treinada está disponível e /ou quando investigam eventos de mortalidade (com o objetivo de determinar a causa da morte), e não devem ser substituídos por estas diretrizes aqui apresentadas. Em qualquer caso, esse protocolo fornece opções práticas e padronizadas para coleta de amostras a fim de qualificar o tombamento das amostras no Banco Nacional público.



1. Avaliação externa e coletas potenciais

Quanto mais completa for a coleta de materiais biológicos associadas a determinada ave, mais completas serão as informações a serem obtidas e pesquisas potenciais com o material tombado no BAAP.

Abaixo fornecemos um guia pragmático e completo do que pode ser obtido e tombado nesta coleção pública. Contudo, fica a critério de cada projeto e coletor se será possível seguir o protocolo na íntegra ou apenas parte das recomendações.

Todas as amostras a seguir serão aceitas no BAAP, mesmo que apenas parte delas possa ser obtida. Ou seja, se sua instituição ou projeto consegue apenas coletar sangue ou penas, por exemplo, não deixe de depositar no BAAP. Siga a recomendação para o tipo de tecido selecionado e entre em contato para o depósito na coleção!

Recomendações

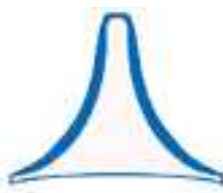



Todas as amostras são bem vindas! Inclusive carcaças inteiras, caso não tenha a disponibilidade logística e de espaço para processá-las, o que ocorre com frequência, por exemplo, com observações científicos à bordo de embarcações pesqueiras. No caso de qualquer dúvida relacionada a este protocolo não deixe de entrar em contato conosco!

Fotos: Deve-se fotografar a ave em vista dorsal e ventral, com as asas fechadas. Fotografar em detalhe ventre e dorso da asa aberta (para facilitar a avaliação da muda e coloração) e ventre e dorso da cauda. Também é importante fotografar cabeça e nuca, bico em vista lateral e dorsal e patas.

Condição da carcaça: classificar a decomposição da carcaça conforme a tabela abaixo, adaptada de Geraci & Lounsbury (2005) e descrição retirada do Protocolo para Atendimento Veterinário – Necropsias, do Programa de Monitoramento de Praias (Geraci & Lounsbury (2005)).

Código	Estado	Descrição	Coletas Potenciais
1	Vivo	—	Penas; Sangue; Swab oral, traqueal e cloacal.
2	Fresco	Aparência normal, a carcaça não está inchada, olhos e mucosas brilhantes, odor fresco e vísceras intactas.	Penas; Garras; Músculo Órgãos; Glândulas; Sangue; Esqueleto.
3	Pouco decomposto	Inchaço evidente, mas a carcaça não está rompida (a menos que haja marca de predação), olhos e mucosas secos, odor moderado, alteração de coloração de órgãos por embebição hemoglobínica, vísceras macias, mas ainda intactas e intestino dilatado pela presença de gás.	Penas; Garras; Músculo; Órgãos; Glândulas; Sangue (se possível); Esqueleto; Conteúdo gastrointestinal; Parasitos; Swab oral, traqueal e cloacal.
4	Decomposição avançada	A carcaça pode estar intacta, mas colapsada, epiderme pode estar completamente perdida, odor forte, os ossos podem estar destacados e vísceras podem ser recolhidas, mas frequentemente estão com textura liquefeita, grande quantidade de gás em alças intestinais e órgãos.	Penas; Garras; Músculo (quando possível); Esqueleto; Conteúdo estomacal sólido.
5	Mumificado	Resquícios de pele cobrindo partes do esqueleto, ou apenas o esqueleto.	Esqueleto.

Condição corporal: classificar a condição corporal conforme a tabela abaixo, retirada do Protocolo para Atendimento Veterinário – Necropsias, do Programa de Monitoramento de Praias (PMP/PETROBRAS) (2016) e com figura de Vanstreels et al. (2012).

Condição	Descrição	Códigos para avaliação da condição corporal em Aves (Vanstreels et al. 2012)	Características
1	Caquético		Atrofia severa de musculatura peitoral, quilha proeminente e ausência de acúmulo de tecido adiposo.
2	Magro		Atrofia de musculatura peitoral, quilha proeminente e ausência de acúmulo de tecido adiposo.
3	Bom		Musculatura peitoral desenvolvida e presença de acúmulo de tecido adiposo em cavidade celômica e tecido subcutâneo.
4	Ótimo		Musculatura peitoral bem desenvolvida e acúmulo excessivo de tecido adiposo em cavidade celômica e tecido subcutâneo.

Biometria e massa: realizar a morfometria da ave conforme a tabela e figuras abaixo. Anotar a massa quando a carcaça estiver fresca. Padronizar a medida dos membros sempre do mesmo lado (esquerdo ou direito).


CÓDIGO	MEDIDA	DESCRIÇÃO
TL	Comprimento total (Total length)	Da ponta do bico à pena mais longa da cauda
HW	Largura da cabeça (Head width)	Na região pós-orbital medir de um lado ao outro da cabeça procurando a maior largura
HBL	Comprimento da cabeça mais o bico (Head plus bill length)	Medir do côndilo basal à ponta do Bico
HL	Comprimento da cabeça (Head length)	Medir do côndilo basal ao início do cúlmen exposto
CL	Comprimento do cúlmen exposto (Culmen length)	Da ponta do bico até o limite proximal do bico exposto
BBD	Altura do bico na base (Basal bill depth)	Medir o bico no limite proximal à cabeça perpendicularmente
BW	Largura do bico na base (Bill width)	Medir o bico no limite proximal à cabeça, de um lado ao outro
MBD	Altura mínima do bico (Minimum bill depth)	Procurar na porção mediana do bico a região apresentando a menor altura

UBD	Altura máxima do bico na unguis (Upper bill depth)	Maior altura medida na região da unha maxilar/mandibular com o bico totalmente fechado
WC	Corda da asa (Wing chord)	Medir da junta entre radio/ulna e carpometacarpo até o limite distal da pena mais longa
WS	Envergadura (Wingspan)	Com a asa esticada de forma natural à posição de voo medir da ponta distal da pena mais longa até a região mediana das costas sobre os processos espinhais das vértebras torácicas
TAL	Comprimento da cauda (Tail length)	Medir da porção de inserção das rectrizes (região do osso pigóstilo, último osso da cauda) até a borda distal da pena mais longa
TML	Comprimento do tarso (Tarsus length)	Dobrar a pata para baixo e flexionar o tarso, então medir da epífise proximal à epífise distal do tarso
MTL	Comprimento do dedo médio com garra (Middle toe length)	Com a pata na posição da ave em pé, medir o dedo médio da porção proximal ao tarsometatarso até o limite distal da unha



Comprimento total (TL) ilustrado em um espécime de
pardela-preta (*Procellaria aequinoctialis*)

Foto: Alice Pereira




Largura da cabeça (HW) ilustrada em
um espécime de pardela-preta
(*Procellaria aequinoctialis*)
Foto: Alice Pereira

HBL

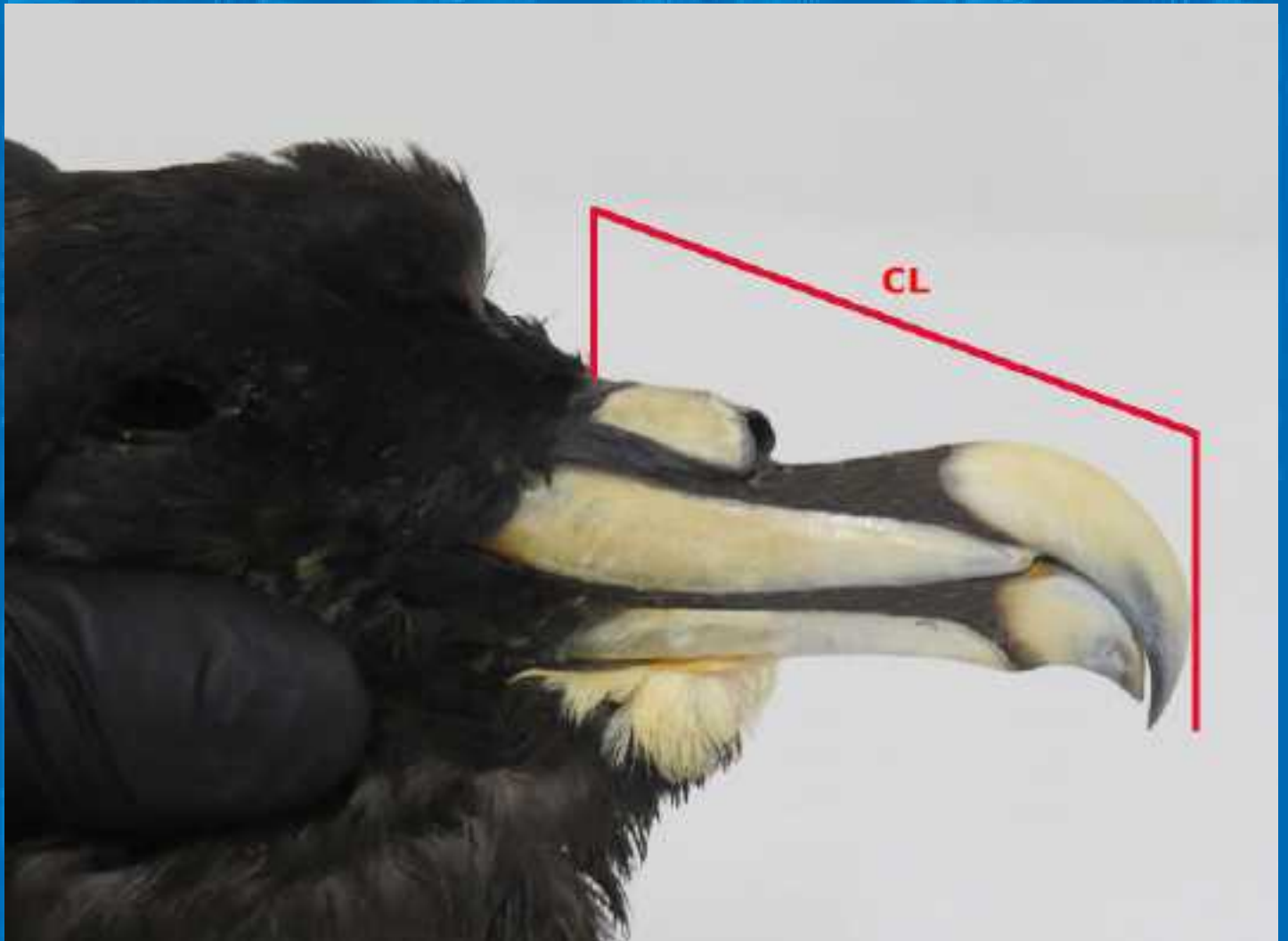


Comprimento da cabeça mais o bico (HBL) ilustrado em um espécime de pardela-preta (*Procellaria aequinoctialis*)

Foto: Alice Pereira



Comprimento total (HL) ilustrado em um espécime
de pardela-preta (*Procellaria aequinoctialis*)
Foto: Alice Pereira



Comprimento do cúlmén exposto (CL) ilustrado em um espécime de pardela-preta (*Procellaria aequinoctialis*)
Foto: Alice Pereira




Altura do bico na base (BBD) ilustrada em um espécime de
pardela-preta (*Procellaria aequinoctialis*)
Foto: Alice Pereira



Largura do bico na base (BW) ilustrada em um espécime de
pardela-preta (*Procellaria aequinoctialis*)

Foto: Alice Pereira




Altura mínima do bico (MBD) ilustrada em um espécime de
pardela-preta (*Procellaria aequinoctialis*)

Foto: Alice Pereira



Altura máxima do bico (UBD) ilustrada em um espécime de
pardela-preta (*Procellaria aequinoctialis*)

Foto: Alice Pereira



Corda da asa (WC) ilustrada em um espécime de pardela-preta
(*Procellaria aequinoctialis*)
Foto: Alice Pereira



Comprimento da cauda (TaL) ilustrado em
um espécime de pardela-preta
(*Procellaria aequinoctialis*)

Foto: Alice Pereira



Comprimento do tarso (TmL) liustrado em
um espécime de pardela-preta
(*Procellaria aequinoctialis*)

Foto: Alice Pereira



Comprimento do dedo médio (MTL) ilustrado em um espécime de pardela-preta (*Procellaria aequinoctialis*)

Foto: Alice Pereira




Medidas da cabeça, exemplificadas em um espécime de albatroz-de-cabeça-branca (*Thalassarche steadi*):

BW = bill width, largura do bico na base

HW = head width, largura da cabeça

Foto por N. W. Daudt e
adaptado por A. Pereira.



Medidas da cabeça, exemplificadas em um espécime de albatroz-de-cabeça-branca (*Thalassarchestead*i): BBD = basal bill depth, altura do bico na base; CL = culmen length, comprimento do cúlmen; HL = head length, comprimento da cabeça; MBD = minimum bill depth, altura mínima do bico; e UBD = upper bill depth, altura máxima do bico na unguis

Foto por N. W. Daudt e
adaptado por A. Pereira.

Mudas: observar a presença ou ausência de mudas nas rêmiges (penas da asa) primárias e secundárias, penas de contorno (dorso e ventre) e rectrizes (penas da cauda). Classificar o estágio de crescimento da pena que está em muda e se há simetria (muda em ambas as asas). O estágio de crescimento pode ser dado em frações comparando-se com a pena em seu comprimento total, por exemplo, $1/3$ do comprimento, $1/2$ comprimento e assim por diante.

Aspecto geral da plumagem e coloração do bico: quando não for possível fotografar, anotar a coloração do bico e a coloração do dorso, ventre, cabeça, nuca e patas. Isso é importante para que se estabeleça a classe etária da ave.

Ectoparasitos: observar se há presença de pequenos insetos movendo-se sob as penas. Em caso afirmativo, coletar alguns espécimes acondicionando em um micro tubo (tubo do tipo Eppendorf) de 2 ml ou tubo do tipo Falcon contendo álcool 70%.

Armazenar em temperatura ambiente.

Penas e garras: devem ser coletadas 40-50 penas do dorso, 40-50 do peito e podem ser coletadas também as rêmiges primárias de uma ou ambas as asas, caso a asa toda não for tombada em coleção. Se as penas estiverem úmidas ou molhadas, elas devem ser congeladas ou acondicionadas em um vidro ou tubo Falcon repleto de álcool 70% (no caso das penas do dorso e peito que ali cabem). Para fins de coleção, para poupar espaço e aumentar a durabilidade das amostras, o ideal é que as penas sejam, ao invés de congeladas ou armazenadas em álcool, sejam lavadas e secas com o auxílio de um secador de cabelo e então, acondicionadas em um saco plástico do tipo ziplock. Pode-se colocar no interior do saco um sachê de sílica gel no caso de uma qualidade ambiental muito úmida. Não utilizar detergente na lavagem das penas. No caso das garras, remover a parte córnea com o auxílio de um alicate e acondiciona-las em um saco do tipo ziplock.

Nunca cortar as penas, sempre arrancar.

Lesões de pele: observar se há alguma lesão nas porções aptérrilas (sem penas) como a podoteca (pata), região peripalpebral e comissura da boca. Em caso afirmativo, coletar amostra da região e acondicionar em um micro tubo de 2 ml preenchido com formol 10%. Manter em temperatura ambiente. Caso se tenha acesso ao meio UTM ou RNA *later*, estes são preferíveis ao formol. O meio UTM deve ser congelado em ultrafreezer.

Swab: coletar amostra oral, da cloaca e traqueia com o equipamento apropriado (cotonete estéril + meio de transporte). Evitar expor o cotonete por tempo demais ao ambiente, manuseando sempre pela tampa a fim de evitar o contato das luvas com a ponta e haste. O tubo pode ser armazenado em geladeira até a cultura ser processada ou permanecer à temperatura ambiente. O ideal é processar amostra em até 48 horas.

2. Necropsia

- ◆ O que será coletado dependerá da avaliação preliminar da decomposição da carcaça.
- ◆ Começar abrindo a carcaça em uma linha longitudinal ao longo do esterno. Fotografar. Assim que os músculos peitorais estiverem visíveis, coletar amostras de tecido. De duas a três alíquotas, pedaços pequenos de músculo a serem acondicionados em micro tubos de 2 ml preenchidos com álcool absoluto (90%) ou álcool 70%. Identificar internamente com papel vegetal escrito à lápis e externamente também à lápis. As amostras devem ser congeladas.
- ◆ Se possível, coletar glândulas uropigianas segundo Uhart *et al.* 2019.

- ◆ Remover o esterno, cortando ao longo das junções entre as costelas esternais e vertebrais. Fotografar a fim de obter uma vista geral dos órgãos.

- ◆ Observar o estado dos órgãos, coloração, se existem lesões ou alterações em cor e tamanho. Observar o aspecto dos sacos aéreos, se estão translúcidos ou opacos, ou se apresentam qualquer outro tipo de alteração/lesão.

- ◆ Coletar sangue cardíaco. Para tal, desinfetar o órgão externamente com álcool e com uma seringa, coletar ao menos uma gota de sangue do interior do coração. Se o sangue for encaminhado para hemograma, colocar a amostra colhida em meio próprio para hemocultura. Nesse meio, a amostra deve ser encaminhada ao laboratório no dia ou no máximo em 48 h se armazenado sob refrigeração (4°C). Pode-se armazenar o sangue em micro tubo de 2 ml contendo UTM, álcool 90% ou RNA later (nessa ordem de disponibilidade).

Também coletar amostra de sangue em cartões FTA, pode-se substituir os cartões FTA por filtros de papel. Nesses casos, congelar a amostra. Os cartões devem ser congelados dentro de sacos ziplock. Pode-se substituir os cartões FTA por filtros de papel.

- ◆ Remover os órgãos um a um, usando sempre a pinça, reservá-los para posterior coleta de uma porção.

- ◆ Uma amostra do fígado do tamanho de 3 x 3 cm deve ser coletada para análise de micro plásticos, lembrando que não se deve tocar a porção a ser coletada com as luvas e o instrumental deve ser o mesmo utilizado para a coleta da glândula uropigial.



Acondicionar a porção em papel alumínio esterilizado da mesma forma que o instrumental (para diretrizes de coleta de material para análise de microplástico e contaminantes associados há um protocolo específico publicado em Uhart et al. 2019, que deverá ser consultado para estudos direcionados).

- Sequência para a remoção: tireoide, coração, fígado, trato gastrointestinal, baço, adrenal, gônadas, rins, traqueia, língua, pulmão, glândulas de sal, cérebro e bursa.

- Com os órgãos separados, coletar uma alíquota de 0,5 a 1 cm da traqueia, pulmão, coração, fígado, rim e cérebro. São coletadas inteiras as glândulas tireoide, glândula de sal, adrenal, o baço, língua e a bursa. Acondicionar as alíquotas todas juntas em pote plástico, tubo do tipo Falcon ou de vidro contendo formol 10%. A proporção deve ser uma parte de órgãos para dez de formol (1:10). Essas alíquotas seguirão para exames histopatológicos.

A segunda alíquota será do mesmo tamanho das anteriores e dos seguintes órgãos: coração, fígado, rim, traqueia, pulmão e cérebro, no entanto, elas devem ser armazenadas individualmente em micro tubo de 2 ml sem meio preservativo, congeladas em freezer convencional ou ultrafreezer. Também pode-se utilizar álcool 90%, e se disponível, utilizar UTM ou RNA *later* ao invés do álcool 90%. Se as amostras forem imediatamente para ultrafreezer é possível acondicionar cada alíquota de órgão em sacos ziplock pequenos.

- Toxicologia: caso seja requisitado amostra de órgãos para a toxicologia, essa amostra deve ser acondicionada em camada dupla de papel alumínio e este pacote armazenado em um saco ziplock. Para a coleta de amostras toxicológicas, o instrumental deve estar estéril e não pode haver qualquer tipo de contato da amostra com derivados do plástico (e.g. luvas não vinílicas, tubos plásticos, bandejas, etc.). As amostras coletadas devem ser congeladas.

- O trato gastrointestinal (TGI) deve ser coletado inteiro para a análise de conteúdo, desde a porção mais próxima à língua à porção mais próxima à cloaca. Amarrar cada ponta para que o conteúdo não vazze. Compõem o TGI: esôfago, estômago, moela e intestino.
- Se aberto, coletar conteúdo estomacal e fezes. Além disso, coletar um pedaço de cada porção do trato (esôfago, estômago, moela e intestino) para histopatologia e biologia molecular, da mesma maneira que se procedeu para os demais órgãos. O conteúdo do estômago e moela deve ser acondicionado em micro tubo ou tubo Falcon (depende da quantidade) com álcool 90%. Pode ser armazenado à temperatura ambiente. No caso de coleta de fezes para toxicologia, a amostra deve ser armazenada em tubo de vidro com papel alumínio sob a tampa plástica. Se a coleta de fezes for para exame de patógenos, a amostra deve ser acondicionada em micro tubos de 2 ml contendo UTM ou RNA later. As amostras de fezes devem ser congeladas.

- ◆ Se houver endoparasitos, coletar e armazená-los em micro tubo contendo formol 5% ou álcool 90%. Armazenar à temperatura ambiente.
- ◆ Antes de coletar as gônadas, registrar o sexo da ave e o estado reprodutivo. As gônadas devem ser coletadas inteiras, armazenadas em tubo Falcon ou em um recipiente de vidro contendo formol 10%. Manter à temperatura ambiente.
- ◆ Do crânio, retirar os olhos e as glândulas de sal e reservá-los.
- ◆ Cortar usando o bisturi, com muito cuidado, a abóboda craniana para remover o cérebro inteiro. Após removê-lo, realizar cortes longitudinais ao longo dos hemisférios cerebrais e corte transversal ao longo do cerebelo para facilitar a penetração do formol.

Armazená-lo em um pote de vidro contendo formol 10%, à temperatura ambiente.

- ◆ Coletar um dos globos oculares e armazenar com os demais órgãos em formol 10%, à temperatura ambiente. Coletar um olho em sacos ziplock e congelar. As glândulas de sal são acondicionadas com as demais amostras dos órgãos no formol 10%.
- ◆ Coletar a cabeça do fêmur e acondicionar em formol 10%, à temperatura ambiente.
- ◆ Caso se deseje preservar a integridade do esqueleto, não coletar a cabeça do fêmur e nem o cérebro.
- ◆ Coletar, por fim, o esqueleto completo, removendo o quanto for possível músculo e ligamentos, sem danificar os ossos.

3. Resumo da sequência completa de coleta de amostras para o BAAP

A seguir um resumo completo, passo-a-passo, das ações potenciais a serem realizadas para a coleta de amostras para tombamento no BAAP:

- 1.** Fotografar;
- 2.** Avaliar o estado da carcaça;
- 3.** Avaliar a condição corporal;
- 4.** Biometria;
- 5.** Avaliação da muda;
- 6.** Coleta de ectoparasitos;
- 7.** Coleta de lesões de pele;
- 8.** Coleta de penas e garras;
- 9.** Coleta de swabs;
- 10.** Proceder à necropsia, fotografar a região abdominal para avaliar a condição corporal;
- 11.** Coletar a glândula uropigiana;
- 12.** Coletar amostras de músculo;
- 13.** Retirar o esterno;
- 14.** Fotografar uma visão geral dos órgãos;
- 15.** Retirar todos os órgãos inteiros e reservar;
- 16.** Coletar amostras de todos os órgãos;
- 17.** Coletar as glândulas de sal e olhos;
- 18.** Remover o cérebro;
- 19.** Coletar o esqueleto completo.

4. Bibliografia consultada

GERACI, J. R.; LOUNSBURY, V. J. (2005). **Marine Mammals Ashore: a field guide for strandings**. 2 ed. Baltimore, MD: National Aquarium in Baltimore.

HEDD, A.; GALES, R.; BROTHERS, N. (1998). Reliability of morphometric measures for determining the sex of adult and fledgling shy albatrosses, *Diomedea cauta cauta*, in Australia. **Wildlife Research**, v. 25, p. 69-79.

PETROBRAS. (2016). **Protocolos de Atividades 4 – Atendimento veterinário aos animais mortos: Necropsias**. Serviços de avaliação da interferência da atividade de E & P no polo pré-sal da Bacia de Santos sobre as aves, quelônios e mamíferos marinhos e estruturação da rede de atendimento veterinário no litoral de estados do sudeste e sul do Brasil, v. 1, ver. 02.

SICK, H. **Ornitologia Brasileira**. Rio de Janeiro: Nova Fronteira, 1997.

UHART, M.; GALLO, L.; FRERE, E.; QUINTANA, M. (2016). Protocols for sample collection from bycaught birds for health (and other) studies. **Seventh Meeting of the Seabird Bycatch Working Group**. La Serena, Chile, 2 4 May 2016.

_____ (2017). Guidelines for sampling tissues from bycaught dead birds (with applicability for fresh beached carcasses). **Fourth Meeting of the Population and Conservation Status Working Group**. Wellington, New Zealand, 7 - 8 September 2017.

UHART, M; SERAFINI, P. P.; GALLO, L.; HARDESTY, D. B.; WIENECKE, B. Sampling guidelines to assess plastic ingestion in ACAP species. (2019). **Fifth Meeting of the Population and Conservation Status Working Group**. Florianópolis, Brazil, 9-10 May 2019.

VANSTREELS, R.E.T.; ADORNES, A.C.; CABANA, A.L.; NIEMEYER, C.; KOLESNIKOVAS, C.K.M.; DANTAS, G.P.M.; ARAUJO, J.; CATÃO-DIAS, J.L.; GROCH, K.R.; SILVA, L.A.; REISFELD, L.C.; BRANDÃO, M.L; XAVIER, M.O.; GONZALEZ-VIERA, O.; SERAFINI, P.P; BALDASSIN, P.; CANABARRO, P.L.; HURTADO, R.F.; SILVA-FILHO, R.P.; CAMPOS, S.D.E.; RUOPPOLO, V. (2012). **Manual de campo para colheita e armazenamento de informações e amostras biológicas provenientes de pinguins-de-magalhães (*Spheniscus magellanicus*)**. 2ª edição. São Paulo, Brasil: Centro Nacional de Pesquisa e Conservação de Aves Silvestres. 62p.

PROTOCOLO PARA COLETAS DE AMOSTRAS BIOLÓGICAS DE ALBATROZES E PETRÉIS

Coordenação:



Apoio:



Patrocínio:

